

## 泽漆汤在肺癌治疗中的加减应用

彭涛<sup>1\*</sup>

<sup>1</sup> 山西省中西医结合医院, 山西 太原 030013

**摘要:** 《金匱要略》泽漆汤治疗肺癌有一定临床疗效。笔者学习吴雄志教授使用泽漆汤治疗肺癌的理论和医案, 结合自己临床使用的经验, 从方药解析、合方加减、专病专药三方面展开论述, 简要阐明泽漆汤在肺癌治疗中的方义和加减变化。

**关键词:** 泽漆汤; 肺癌; 处方加减; 专病专药

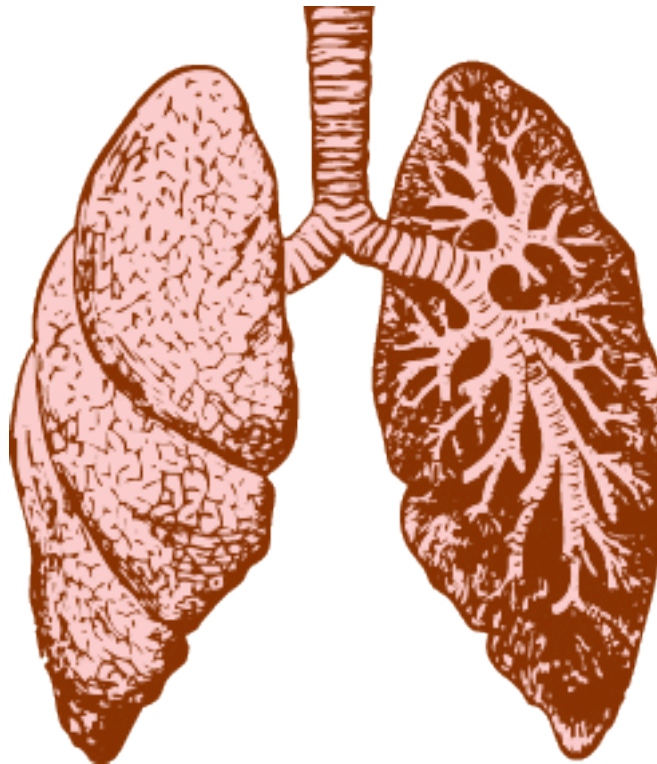
## Application of ZeQi Decoction in the Treatment of Lung Cancer

Tao Peng<sup>1\*</sup>

<sup>1</sup>Shanxi Hospital of Integrated Traditional and Western Medicine, Taiyuan, Shanxi, China 030013

**Abstract:** "The Golden Chamber" ZeQi Decoction for the treatment of lung cancer has certain clinical curative effect. According to the theories and the medical cases of Professor Xiong-Zhi Wu to treat the lung cancer with ZeQi Decoction, and combined with the experience of clinical use, the author analysed the changes of prescription and the herbs used to treat cancer, and briefly explained the use methods of Zeqitang soup in treatment of the lung cancer.

**Keywords:** The Golden Chamber, ZeQi Decoction, Lung cancer, The changes of prescription, The herbs used to treat cancer



引用: 彭涛. 泽漆汤在肺癌治疗中的加减应用 [J]. 经典中医研究杂志, 2018, 1: 5-8.

通讯地址: 彭涛, 山西省中西医结合医院, 030013 478022386@qq.com

DOI: 10.12032/CCMR20180102

版权: © 2018 TMR Publishing Group Limited.

收稿: 2018-10-17 接收: 2018-10-28 上线: 2018-11-6

原发性支气管肺癌，简称肺癌，为当前世界各地最常见的恶性肿瘤之一，居恶性肿瘤死因的第一位 [1]。传统医学文献中虽无肺癌的名称，但类似肺癌证候的记载不少。《难经·论五积》曰：“肺气之名息贲，在右肋下，覆大如杯，久不已，令人洒淅寒热喘咳，发肺痛。”《内经》：“肺咳之状，咳而喘息，甚则唾血……而面浮气逆也”，“肺积曰息奔……久不愈，令人洒洒寒热，有咳，脱形，脉少数疾”。其上所述咳嗽、气喘、胸闷、发热、消瘦、乏力、胸背肩项疼痛不适、咳血等症与现代医学肺癌极其相似。在《金匱要略》中，有许多方剂可以用于肺癌的治疗，比如：泽漆汤、十枣汤、射干麻黄汤、皂荚丸、续命汤、已椒苈黄汤、牡蛎泽泻散等，但其中最基础和重要的方剂是泽漆汤。笔者主要学习吴雄志教授使用泽漆汤治疗肺癌的理论和医案，结合自己临床使用的经验，将用药思路总结如下：

## 一、方药解析

泽漆汤出自《金匱要略·肺痿肺痛咳嗽上气病脉证并治第七》，原文为：“咳而脉浮者，厚朴麻黄汤主之；脉沉者，泽漆汤主之。”药物组成：“半夏半升，紫参五两，泽漆三斤（以东流水五斗，煮取一斗五升），生姜五两，白前五两，甘草、黄芩、人参、桂枝各三两。用法：“上九味，咬咀，内泽漆汁中，煮取五升，温服五合，至夜尽。”

“咳而脉沉”，即张仲景给出的泽漆汤独证。咳是肺脏疾病主要症状，脉沉当为右寸脉沉，因右寸脉主肺。《金匱要略》曰：“诸积大法，脉来细附伏骨者乃积也。寸口积在胸中……”由此可见，脉浮和脉沉可以用于初步推测肺部疾病是气化病，还是形质病。比如，慢性支气管炎肺炎急性发作就是气化病，可以使用厚朴麻黄汤治疗；肺癌、肺结核等疾病导致的胸腔积液为形质病，是泽漆汤治疗的范畴。

泽漆汤在配伍组成上，也可以分为气化病用药和形质病用药。半夏，白前，甘草，黄芩，人参，桂枝为调整气化的用药，为少阳病经腑主方小柴胡汤化裁而来。小柴胡汤去柴胡、大枣，加桂枝、白前而成。小柴胡汤减去治疗少阳经证的柴胡，加入温补少阴心经的桂枝，在

加上降气消痰的白前，去滋腻易生痰的大枣而成。如肺癌兼有发热，柴胡仍可用之；如兼有血虚，大枣不去。

泽漆、石见穿为仲景治疗肺癌的专药。泽漆，俗称五朵云，猫眼草，为大戟科植物泽漆的全草，生于山沟、路旁、荒野及湿地。我国除西藏外，各地均有分布。味辛、苦、性微寒、有小毒，有行水消肿，化痰止咳，解毒杀虫之功。现代药理研究证实，泽漆不仅有镇咳祛痰作用，而且有抗癌作用。有文献报道，采用泽漆中性皂甙注射液治疗食道癌，治疗后多数患者进食情况明显好转，实验室检查未发现溶血现象和肝肾损害，血象亦无异常改变。也有用泽漆治疗淋巴肉瘤和宫颈癌的经验报道。至于泽漆的毒性，《本草汇言》曰：“泽漆，主治功用，与大戟同，较之大戟，泽漆稍和缓，而不甚伤元气也。然性亦喜走泄，如胃虚人亦宜少用。”《中药大辞典》也认为泽漆是利水的名药，功效很象大戟，但泽漆的茎叶煮熟之后便没有毒，因此更宜推广利用。《现代中药学大辞典》认为泽漆毒性较小，小鼠灌胃 125g/kg 亦未致死。张仲景使用泽漆的量极大，是桂枝常用剂量的 16 倍（泽漆 3 斤：桂枝 3 两）。用法上是泽漆先煎取汁，再煎诸药，可见用量之大。因泽漆量大易引起患者呕吐，仲景用生姜五两止呕和胃 [2]。紫参，又名石见穿、小丹参，功效清热利湿、活血化瘀、散结消肿，现代药理研究发现石见穿可用于治疗多种肿瘤（肺癌、肝癌、胃癌、食道癌、直肠癌等） [3]。仲景用紫参五两来协同泽漆抗癌。笔者在临床应用中也观察到，大剂量使用石见穿（30-60 克）对一些癌痛的患者有显著疗效。《本草纲目》言本品“主骨痛，大风，痈肿”，也说明本品有一定的止痛作用。

## 二、合方加减

泽漆汤为少阳病类方，然而肺癌一病非仅见于少阳病，六经皆可产生气化的异常。其中，因肺为手太阴肺经所属，在六经属于太阴范畴，所以肺癌常可见到太阴气化的失常，进而累及少阴，厥阴。临床使用泽漆汤时，需要“观其脉证，知犯何逆，随证治之。”

兼见太阴，如气虚血瘀者，合《医学衷中

参西录》的十全育真汤，此方主治“虚劳证，症见肌肤甲错，形体羸瘦，饮食不壮筋力，或自汗，或咳逆，或喘促，或寒热不时，或多梦纷纭，精气不固，脉见弦数细微等。”其方药由野台参四钱、生黄芪四钱、生山药四钱、知母四钱、玄参四钱、生龙骨四钱、生牡蛎四钱、丹参二钱、三棱钱半、莪术钱半组成。如夹寒饮者，合苓甘五味姜辛汤，温化痰饮，累及少阴者，加蜂房、艾叶，参见吴门验方“寒咳方”。肺癌出现痉挛性咳嗽，为风动之象，辨为厥阴受累，加川椒多有良效。如寒湿为主，合理中汤，累及少阴加附子、肉桂，此少阴太阴同治。因“少阴之上，热气治之，中见太阳”，患者如见恶风寒易感冒者，常合麻黄附子甘草汤。

肺癌出现并发症，胸水者合已椒苈黄汤，此六经标本法中“太阴之上，湿气治之，中见阳明”，通阳明泻胸水；心包转移者合桂枝甘草汤，重用桂枝通心阳，有心包积液者可加专药卷柏；脑转移者仍从少阳治，合侯氏黑散，重用菊花，加天南星、天葵子、土茯苓等药治之；胸膜疼痛者，合膈下逐瘀汤；闷痛欲死者，控涎丹有效；咯血者，合黄昏汤，即合欢皮一味，主治“肺痈，咳有微热，烦满，胸心甲错”，对肺癌咯血也有效[4]；骨转移者，加骨碎补、续断、炒杜仲、烫狗脊、土鳖虫、桃仁等补肝肾、强筋骨，活血定痛[5]。

### 三、专病专药

吴雄志教授治疗肺癌的处方中，常加入商陆、石上柏、蜈蚣、猫爪草等专药，以加强处方抗癌的作用。

商陆，俗称土人参或土高丽参，其根与人参相似，能长成人形，因其性属阴，个头更大。《本经》：“味辛平。主水胀，疝瘕，痹；熨除痈肿，杀鬼精物。”商陆有清热解毒，消痰利水的功效，《伤寒论》中牡蛎泽泻散用之治疗“大病瘥后，从腰以下有水气者。”从取类比象角度来说，人参根形似人而无毒，可补人之元气；商陆根形似人而有毒，故有“杀鬼精物”之效，可以用治肿瘤。吴雄志教授在恶性肿瘤的治疗中，广泛使用商陆，疗效确切。

石上柏，又称过路蜈蚣，生于林下湿地、溪边或石上，当以生长在石上者为良。《全国

中草药汇编》言：“清热解毒，抗癌，止血。用于癌症，肺炎，急性扁桃体炎，眼结膜炎，乳腺炎。”《诸病源候论》说：“石痈，……其肿结坚实，坚牢有根，核皮相亲，不甚热，微痛，……硬如石，故谓之石痈。”此石痈即发生于体表的恶性肿瘤。从取类比象角度来说，石上柏、石见穿、石花等这类药物，能生于石上，故有消石之功，可用于恶性肿瘤的治疗。

蜈蚣，《本经》言：“味辛温。主鬼注蛊毒，啖诸蛇虫鱼毒，杀鬼物老精，温虐，去三虫。”其有息风止痉，解毒散结，通络止痛之效，因其能“主鬼注蛊毒……杀鬼物老精”，在吴门验方“癆咳汤”中，用本药治疗肺结核，也可用于恶性肿瘤的治疗。

猫爪草，《全国中草药汇编》言：“辛、苦，平。有小毒。解毒，散结。用于肺结核，淋巴结核，淋巴结炎，咽喉炎。”因猫爪草形似猫爪，有小毒，也有抗肿瘤作用，多用于肿瘤淋巴结转移的治疗。

### 四、验案举隅

患者张某，女，65岁。于2017年1月5日于医院体检，行胸部CT示：右肺下叶占位，右肺上叶磨玻璃结节，未做特殊处理。2017年12月21日复查CT示：右肺下叶结节，病灶增多，右肺上叶磨玻璃结节。2018年1月行胸腔镜下右肺中下叶切除术。术后病理示：右肺下叶：浸润性腺癌，腺泡为主型，肿物范围4\*2cm，未见明确脉管及神经组织受侵；支气管残端：未见癌；淋巴结转移性癌：中叶气管旁0/1，第2，4组2/3，第10组1/1。

患者经过手术及2个疗程的化疗之后，自觉体力不支，甚至说话稍多就感呼吸困难，无法进行下一阶段的化疗。转求中医诊治，2018年3月17日就诊于我科门诊，刻下症见：怕冷甚，背心凉，气紧，略干咳，胃寒，食不下，疲乏无力，精神差，易烦躁，右手掌中间有一块明显黑斑，大小便尚可，舌淡苔薄白，脉弦，右寸滑紧滞。

处方：

附子 15g 桂枝 15g 党参 30g 生白术 30g  
干姜 15g 甘草 10g 姜半夏 10g 泽漆 30g  
石见穿 30g 猫爪草 30g 蜈蚣 2条 浙贝母 15g

黄芩 15g 麦冬 30g 当归 15g 五味子 15g 百合 30g 百部 15g 生姜 6片 大枣 6枚  
14剂，水煎服

北京：人民军医出版社，2011：101.

患者服药至今已8月余，治疗方基本以上方（桂附理中汤合泽漆汤）随证加减化裁，先后加入醋商陆、石上柏、麻黄、白芥子、熟地等药物。现患者自觉已无明显不适，精神状态好转，手指甲已由原来的粗糙不平变得红润饱满，右手掌黑斑渐退，现变为浅红斑。

按：《伤寒论》所确立的六经辨证体系包括手足六经。此患者病位在手太阴肺经，因手太阴肺与足太阴脾同属于太阴，而患者此时表现出胃寒、食不下，又是足太阴脾的虚寒之象。以理中汤温中健脾，散太阴之寒，同时寓培土生金之意。

患者怕冷、背心凉，此为少阴心肾阳虚之象。太阴肺包裹少阴心，心阳源于肾阳，故入附子、桂枝使得心肾之阳大振。温心中之阳有助于驱散肺中阴霾，正所谓“阳化气，阴成形”。

此二者为辨证。

“痞坚之下，必有伏阳”，单纯使用温阳药易致肿瘤扩散转移，所以需攻补兼施，用泽漆汤。方中泽漆、石见穿为肺癌的专药。再加蜈蚣攻散肺中聚集之邪毒；醋商陆、猫爪草、半夏、浙贝母皆有化痰散结之效，商陆、猫爪草又能解毒，浙贝母又能清金平木；黄芩清肺金之火，制少阳之用，当归润肝木之燥，养少阴之体；麦冬、百合润肺，五味子敛耗散之肺气。此为辨病。

该患者能取效是辨病与辨证相结合的结果。

### 参考文献：

- [1] 叶任高，陆再英．内科学[M]．北京：人民卫生出版社，2004:116.
- [2] 吴雄志．吴述重订伤寒杂病论．沈阳：辽宁科学技术出版社，2017:263.
- [3] 徐敬宣，薛姣，钱晓萍，刘宝瑞．石见穿的化学成分及抗肿瘤作用研究进展[J]．现代肿瘤医学．2011，19(3):587-590.
- [4] 黄金昶．黄金昶肿瘤专科二十年心得[M]．北京：中国中医药出版社，2012:15.
- [5] 吴雄志．肿瘤中医治疗经验及医案精选[M]．